Vol.19.2021
3

NHL
North
Handtherapy
Lab

肘関節の外側側副靭帯
外反・内反ストレステスト

外側側副靭帯の機能

- 上腕骨外側上顆に起始し，橈骨輪状靭帯に停止します．

- 今回は外側側副靭帯をL1～L3の3つの線維に分けて分析したいと思います．

外側側副靭帯

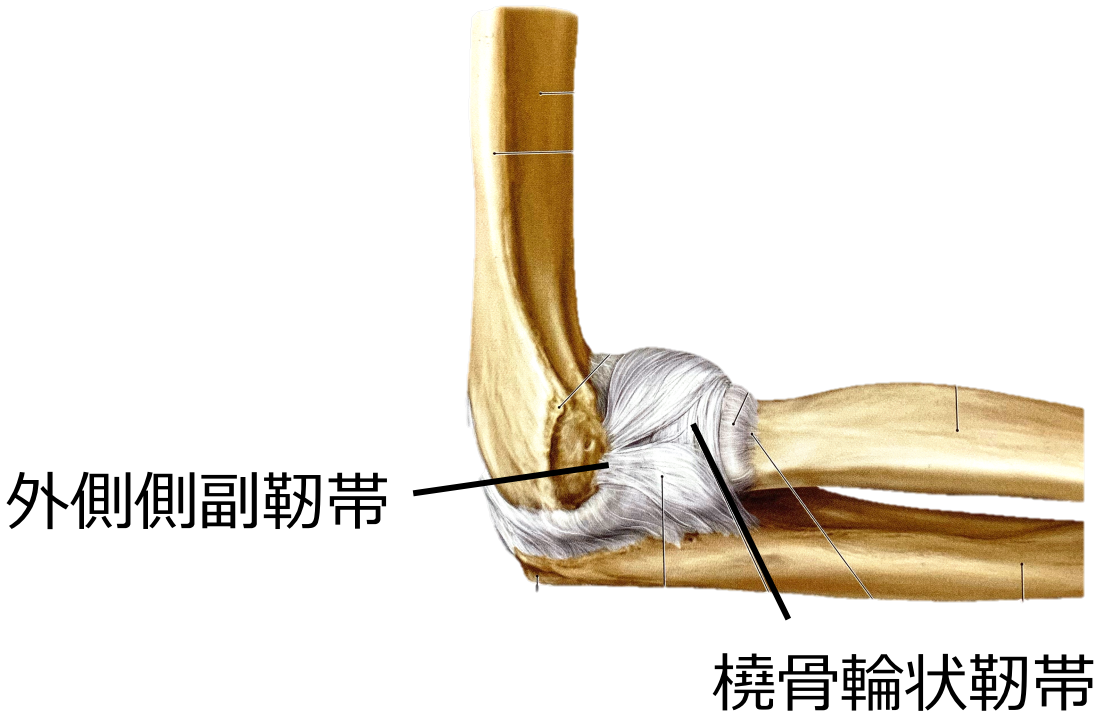

外側側副靭帯の機能

- L2の線維が最もisometryが保たれており，最も内反制動機能を持っています．
- L1とL3は肘関節の屈曲角度の増加に伴い相反する様に2点間距離が変化します．
- 肘関節屈曲角度が浅い時はL1とL2
  肘関節屈曲角度が深い時はL3とL2が
  内反制動を行っています．

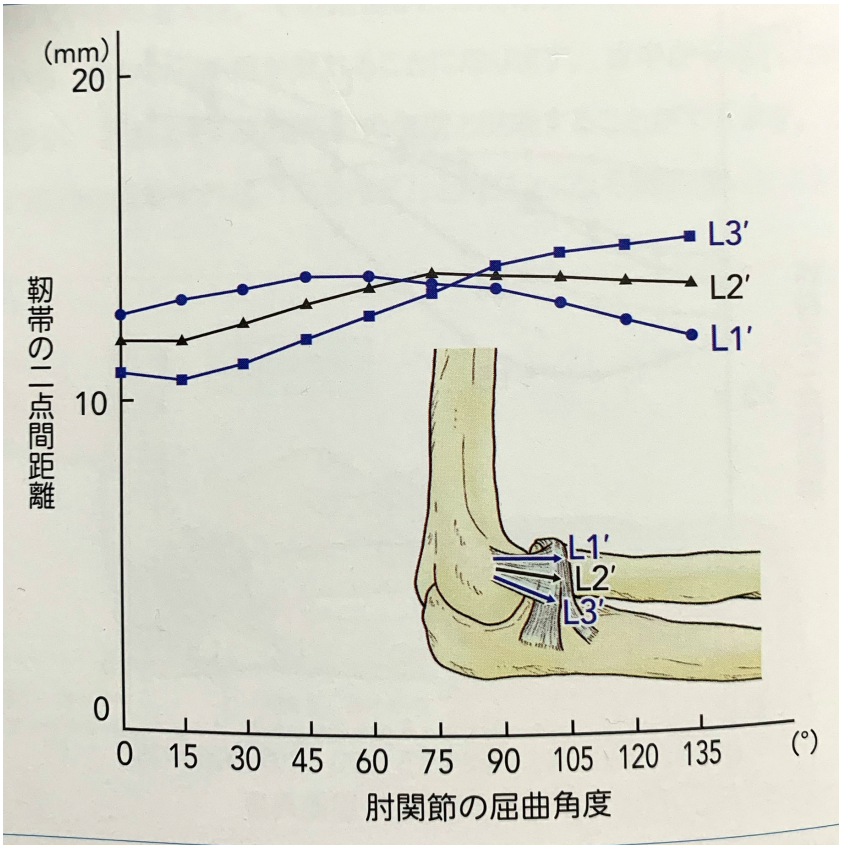

外反ストレステスト（内側側副靭帯）

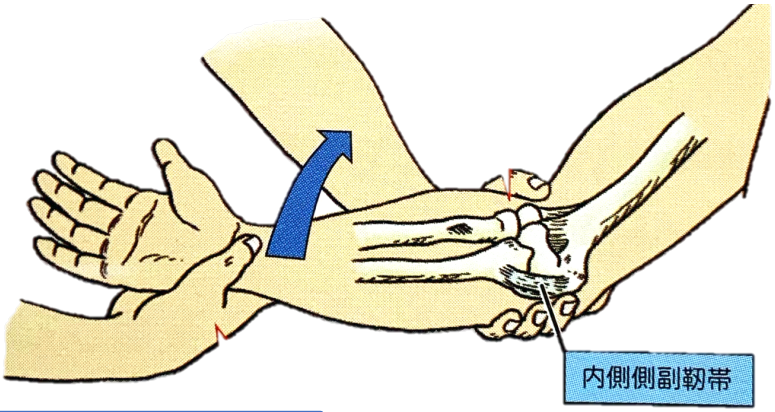

右肘を検査する場合

- 検者の左手で肘関節の近位外側を把持し，
  右手で手関節の内側から持ちます．
  その後前腕を回外位で外反ストレスを加えます．

Point

- 患者様の肘関節は25～30°程度屈曲で行います．
  肘関節を完全伸展位で行うと，尺骨の肘頭が肘頭窩にはまり込み，骨性にロックされてしまうからです．

**肘関節の屈曲角度を変化させながら，
内側側副靭帯全体の不安定性を
把握する必要があります．**

内反ストレステスト（外側側副靭帯）

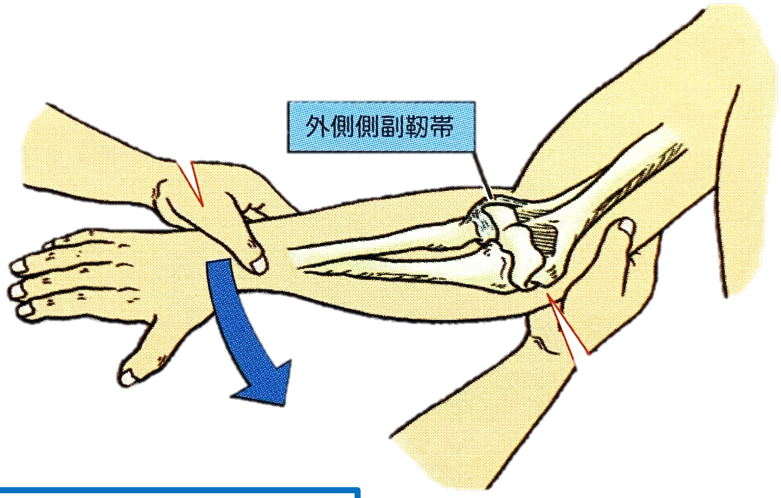

右肘を検査する場合

- 検者の右手で肘関節の近位内側を把持し，
  左手で手関節部を外側から持ちます．
  その後前腕を回内位で内反ストレスを加えます．

Point

- 患者様の肘関節を25～30°屈曲した肢位で行います．

- 後外側回旋不安定症の影響を消すために，
  最大回旋位に保持してテストを行います．

参考・引用文献

・運動器疾患の機能解剖学に基づく評価と解釈
（監修：林　典雄　　執筆：林　典雄、岸田　敏嗣）

・プロメテウス解剖学アトラス
（監訳：坂井　建雄、松村　譲兒）

最後までご覧いただき、

ありがとうございました

保存すると後からでも
閲覧できます