



# 上腕骨

尺骨神經溝

---

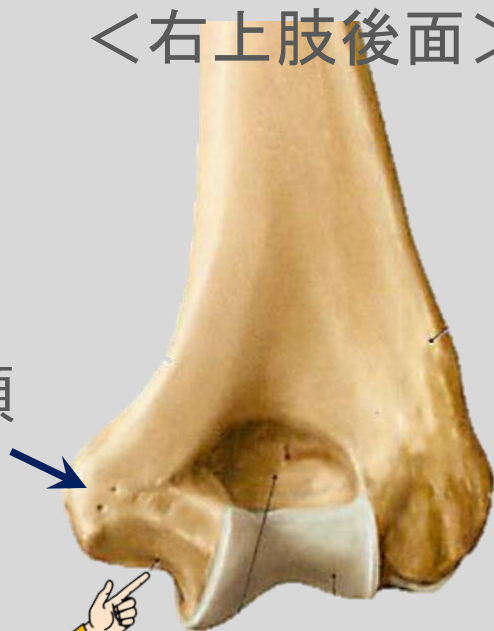
**1分 study**

# 解剖

<右上肢後面>

内側上顆

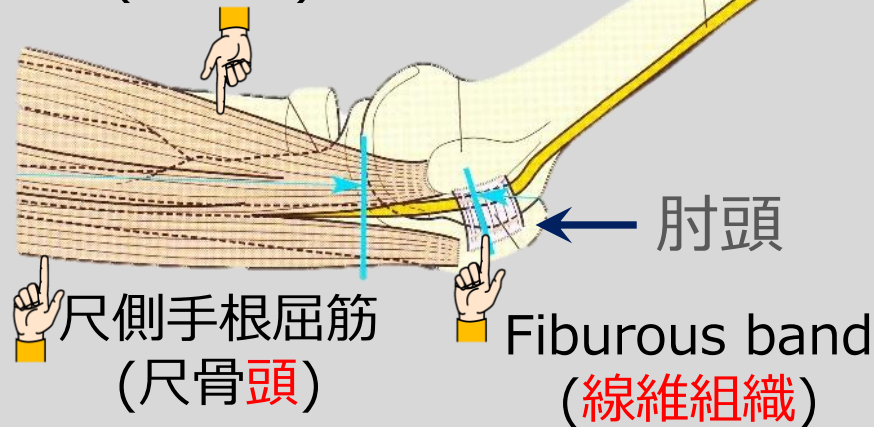
尺骨神経溝



<右上肢>

尺骨神経

尺側手根屈筋  
(上腕頭)



肘頭

尺側手根屈筋  
(尺骨頭)

Fibrous band  
(線維組織)

① 上腕骨内側上顆の後方にある溝で、文字通り尺骨神経が通過する。

② 尺骨神経はfibrous bandと尺側手根屈筋(2頭)によって構成される肘部管を通過して、末梢へと延びている。

## + a知識

### <触診>

内側上顆と肘頭を確認後，両骨の間にある窪みを触れると  
パスタ様にコロっとした尺骨神経を触診できる。

- 肘部管における尺骨神経の絞扼性神経障害を総称して，  
肘部管症候群とよぶ。
- 肘部管症候群の原因は，変形性肘関節症に伴う骨棘の増殖や肘関節後内側部の癒痕形成による神経の滑走障害などの二次的原因によるものがある。