



上腕骨

小頭について

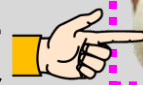1分 study

解剖学的特徴

右手

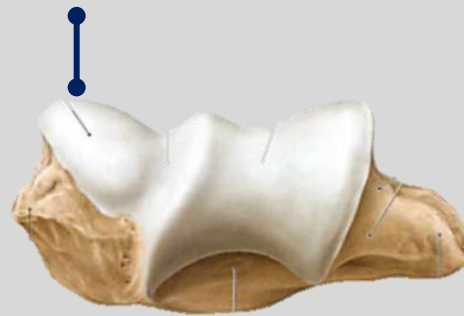①

小頭

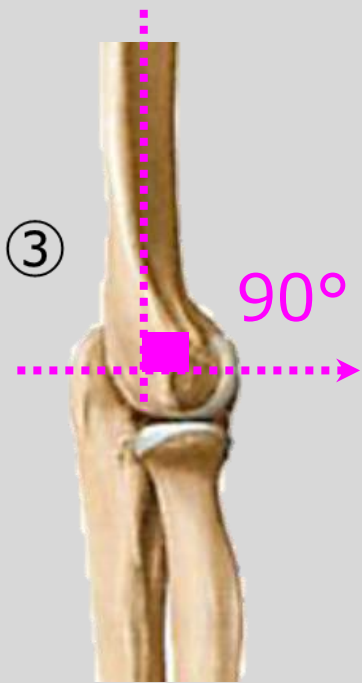


②

小頭(半ドーム状)



③



① 腕橈関節の近位を構成する**軟骨**である。

② 形態は球を半割した**ドーム状**である。

③ 関節面の向きは、上腕骨長軸に対し**90°前方**を向く。

臨床

- 投球障害肘**で**外側**に疼痛がある場合，上腕骨小頭の軟骨障害が疑う。
- 肘関節における**変形性肘関節症**への進行は，小頭をはじめとする腕橈関節から先行することが多い。
- 小頭と橈骨頭との関係は**球関節**であり，腕橈関節は**回旋**運動にも影響する。

