



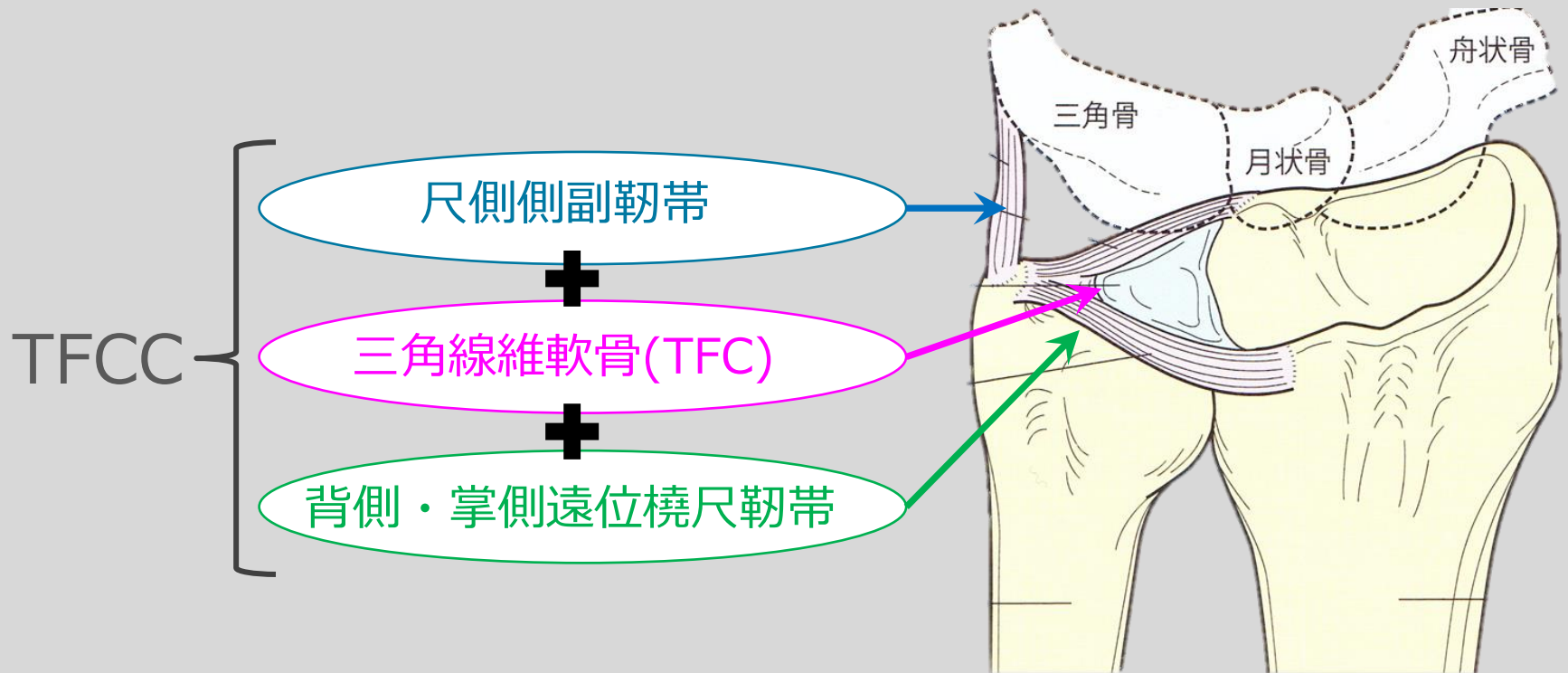
TFCC

三角線維軟骨複合体

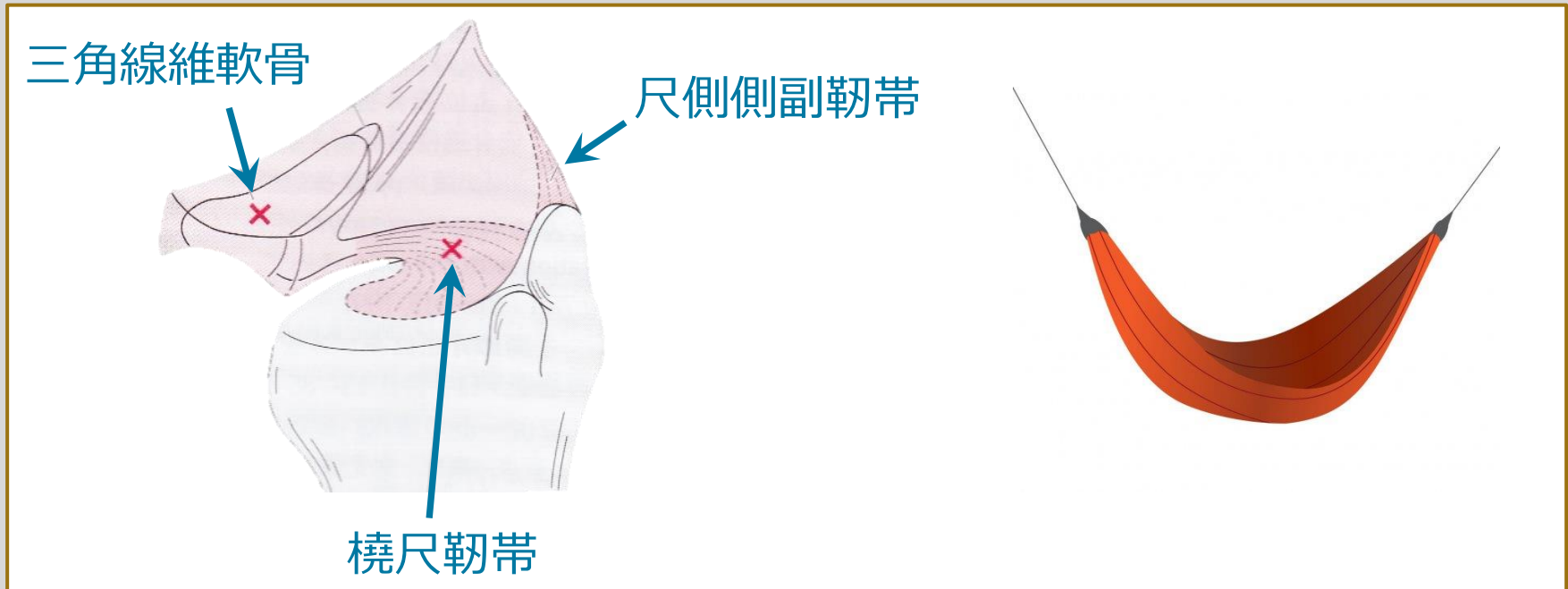
1分 study

三角線維軟骨複合体(TFCC)

- 1 手関節**尺側の安定性**を高めている。
- 2 中でも**TFC**と**尺側側副靭帯**が重要な支持機構である。
- 3 TFCは尺骨茎状突起と橈骨を繋ぎ、尺側側副靭帯は尺骨茎状突起と三角骨、有鉤骨を繋いでいる。



TFCCのイメージ



- ハンモック状の**立体構造**をする

TFCCの損傷とは

<症状>

- 1 手関節尺側部痛
- 2 前腕**回内・回外**の可動域制限
- 3 遠位橈尺関節の**不安定性**

<画像>

- X線で描出できないため。
MRIや**関節造影**が有効な診断となる。